

Arthroskopie bei Rotatorenmanschettenriss

Problemfall Schulter

Was ist ein Rotatorenmanschettenriss? Heilt ein Weichteilschaden an der Schulter von selbst aus? Kann ein Rotatorenmanschettenriss auch arthroskopisch behoben werden? Diese und andere Fragen klärte TOPFIT mit dem Münchner Orthopäden und Unfallchirurgen Dr. med. Alfred Eichbichler.

Herr Dr. Eichbichler, was genau ist eine Rotatorenmanschette?

Dr. Eichbichler: Die Rotatorenmanschette setzt sich aus vier Muskeln und deren Sehnen zusammen. Diese Sehnen verlaufen direkt um das Schultergelenk in einem engen knöchernen Kanal zwischen Oberarmkopf und Schulterdach. Man könnte die Rotatorenmanschette auch als dynamischen Stabilisator des Schultergelenks bezeichnen: Während die beteiligten Muskeln dafür sorgen, dass der Arm im Schultergelenk rotieren kann, umschließen die starken Sehnen den Oberarm wie eine Manschette und sorgen dafür, dass dieser auch beim Abspreizen in der Gelenkplatte zentriert bleibt. Bereits kleine Defekte an einer Sehne können zum »Sand im Getriebe« werden und die Präzisionsarbeit der Rotatorenmanschette empfindlich stören.

Welche Schäden können das sein?

Dr. Eichbichler: Ein häufiges Krankheitsbild ist ein Riss der Rotatorenmanschette, hervorgerufen z. B. durch einen Sportunfall oder einen Sturz, bei dem man sich mit ausgestrecktem Arm abzufangen versucht. Vor allem bei älteren Menschen ist ein solches Ereignis jedoch

oft nur der Auslöser – die eigentliche Ursache sind dann meist degenerative Veränderungen. Das Ausmaß des Risses variiert vom kleinen Haarriss bis hin zu ausgedehnten Einrissen der gesamten Rotatorenmanschette. Besonders oft ist die Sehne des Supraspinatusmuskels betroffen, der das Dach der Rotatorenmanschette bildet.

Heilen Einrisse der Rotatorenmanschette von selbst?

Dr. Eichbichler: Nein. Im Gegenteil: Bleibt ein Einriss unbehandelt, vergrößert er sich. Damit einher gehen ein zunehmender Kräfteverlust des Arms sowie eine eingeschränkte Beweglichkeit. Viele Patienten klagen auch über Schmerzen, vor allem nachts, wenn sie sich auf die betroffene Schulter legen. Oder es treten Schmerzen bei bestimmten Armbewegungen auf.

Was ist ein Impingement-Syndrom?

Dr. Eichbichler: Bei einem Impingement- bzw. Engpass-Syndrom ist der von Natur aus enge Raum zwischen Oberarmkopf und Schulterdach krankhaft eingengt, sodass es zu einer Einklemmung der Supraspinatussehne kommt. Ursache ist oft eine chronische Überbeanspruchung z. B. als Folge einer jahrelangen Überkopf-Tätigkeit. Auch knöcherne Veränderungen im Schulterdach oder aber Kalkdepots können zur Einklemmung von Sehnen führen. Infolge des übermäßigen Drucks entwickelt sich eine Entzündung, die meist auch den zur Sehne gehörigen Schleimbeutel erfasst. Ist die Belastungsgrenze der Sehne überschritten, kommt es zu Einrissen, im weiteren Verlauf mitunter zum vollständigen Abriss der Sehne. Ein Rotatorenmanschettenriss ist also oft mit einem Impingement-Syndrom vergesellschaftet.

Typisch für ein Impingement-Syndrom sind starke Schmerzen, die vor allem dann auftreten, wenn der Arm abg gespreizt wird. Bei einer fortschreitenden Sehnedegeneration können die Betroffenen nachts nicht mehr schlafen, weil sie in keiner Position mehr ohne Schmerz liegen können.

Müssen diese Krankheitsbilder immer operiert werden?

Dr. Eichbichler: Ob eine Operation notwendig ist, lässt sich nur individuell nach einer eingehenden Untersuchung auch mittels bildgebender Verfahren klären. In der Regel versuchen wir zunächst, die Beschwerden mit Krankengymnastik und entzündungshemmenden Medikamenten, gegebenenfalls auch mit einer lokalen Infiltrationstherapie zu lindern. Lassen sich die Symptome auf diese Weise nicht nachhaltig

gen arthroskopisch erweitern, sodass die bedrängte Sehne wieder frei verlaufen kann.

Wo liegen die Vorteile für den Patienten?

Dr. Eichbichler: Die Patienten profitieren von der arthroskopischen Vorgehensweise in vielerlei Hinsicht. Als eine besonders gelenkschonende Operationsmethode, für die nur noch kleine Hautschnitte notwendig sind und die unter ständiger optischer Kontrolle erfolgt, ist die Schulterarthroskopie mit weniger Risiken, aber auch mit deutlich weniger Belastungen und Schmerzen verbunden als eine offene Schulteroperation. Der Patient erholt sich rascher und die Schulter ist schneller wieder belastbar – in der Regel bereits nach etwa sechs Wochen. Voraussetzung ist allerdings, dass der

Zur Person



Dr. med. Alfred Eichbichler ist Facharzt für Orthopädie und Unfallchirurgie und gilt in Fachkreisen als der Spezialist für Schulter- und Hüftarthroskopie. Während seiner Facharztausbildung am Klinikum rechts der Isar absolvierte er für 15 Monate einen Forschungsaufenthalt an der renommierten Harvard University in Boston (USA); später praktizierte Dr. Eichbichler mehrere Jahre als Oberarzt am Klinikum Bogenhausen. Demnächst eröffnet Dr. Eichbichler im Forum Bogenhausen eine orthopädische Praxis mit Schwerpunkt auf gelenkerhaltender Chirurgie. Zu seinem Leistungsspektrum gehören neben der Schulterarthroskopie alle weiteren Arthroskopien an den großen Gelenken wie Hüft-, Ellbogen-, Knie- oder Sprunggelenk zur Diagnose und Therapie von Gelenkerkrankungen und -verletzungen sowie verschiedene innovative Therapieverfahren, z. B. die Knorpeltherapie.

lindern und spricht der Allgemeinzustand des Patienten nicht dagegen, ist eine Operation meist die einzige erfolgversprechende Option, um dem Patienten wieder zu Beschwerdefreiheit zu verhelfen.

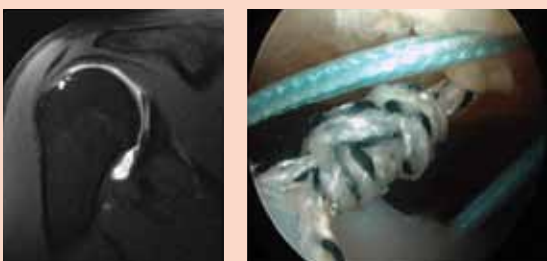
Vergangenen November haben Sie auf dem XXV. Nürnberger Gelenksymposium vor internationalen Experten eine Live-Arthroskopie zur Behebung eines Rotatorenmanschettenrisses vorgenommen. Wie läuft ein solcher Eingriff ab?

Dr. Eichbichler: Dies hängt davon ab, wie groß der zu behandelnde Schaden ist bzw. welcher Anteil der Rotatorenmanschette betroffen ist. Je nach Rissgröße kann entweder direkt genäht werden oder der Riss wird mit speziellen, resorbierbaren Knochenankern an den Oberarmknochen fixiert. Bei einem Impingement-Syndrom können wir einen verengten Raum z. B. durch Abtragung von knöchernen Anlagerun-

gen durch einen erfahrenen Operateur erfolgt, der schon viele Schulterarthroskopien durchgeführt hat.

Wie gehen Sie vor, wenn der Schaden an der Rotatorenmanschette besonders groß ist?

Dr. Eichbichler: In diesem Fall hat die arthroskopische Vorgehensweise oft ihre Grenzen. Eine Therapieoption ist z. B. eine operative Muskel-Sehnenverlagerung des Latissimus-dorsi-Muskels – eine ebenfalls technisch sehr anspruchsvolle Methode, die das spezialisierte Wissen und die Erfahrung des Schulterexperten voraussetzt. Auch wenn der Latissimus-dorsi-Transfer sehr aufwendig ist und mit einer längeren Rekonvaleszenz verbunden ist, profitieren vor allem jüngere Patienten davon, wenn auf andere Weise die Funktionsfähigkeit einer schwer geschädigten Schulter nicht zufriedenstellend wiederhergestellt werden kann.



Links: Einriss der Supraspinatussehne (MRT-Aufnahme). Rechts: arthroskopische Naht der Supraspinatussehne.